

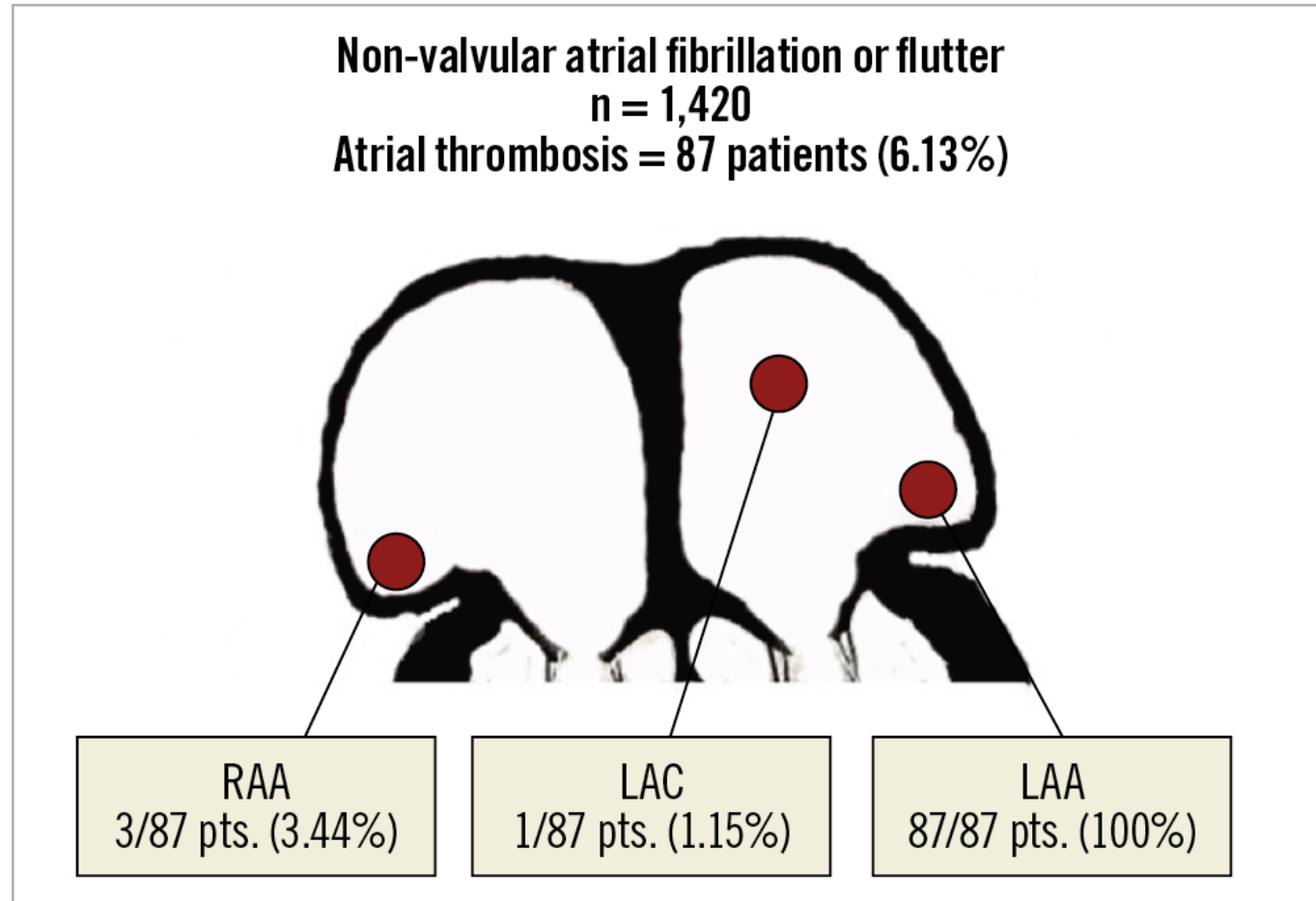
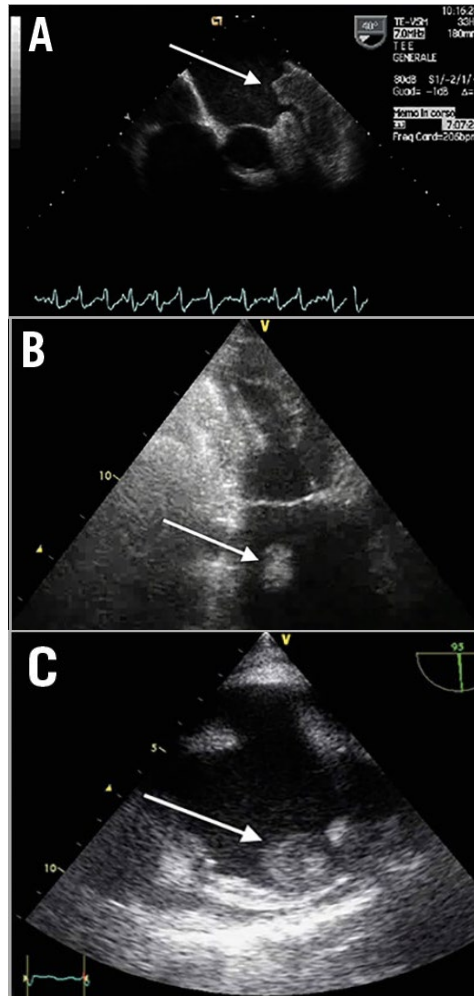
Fermeture de l'Auricule Gauche

Dr Serge Cohen Dr Sébastien Armero

Fermeture de l'Auricule Gauche: De la consultation à la salle de cathé...

- Rationnel
- Indications / Sélection des patients
- procédure

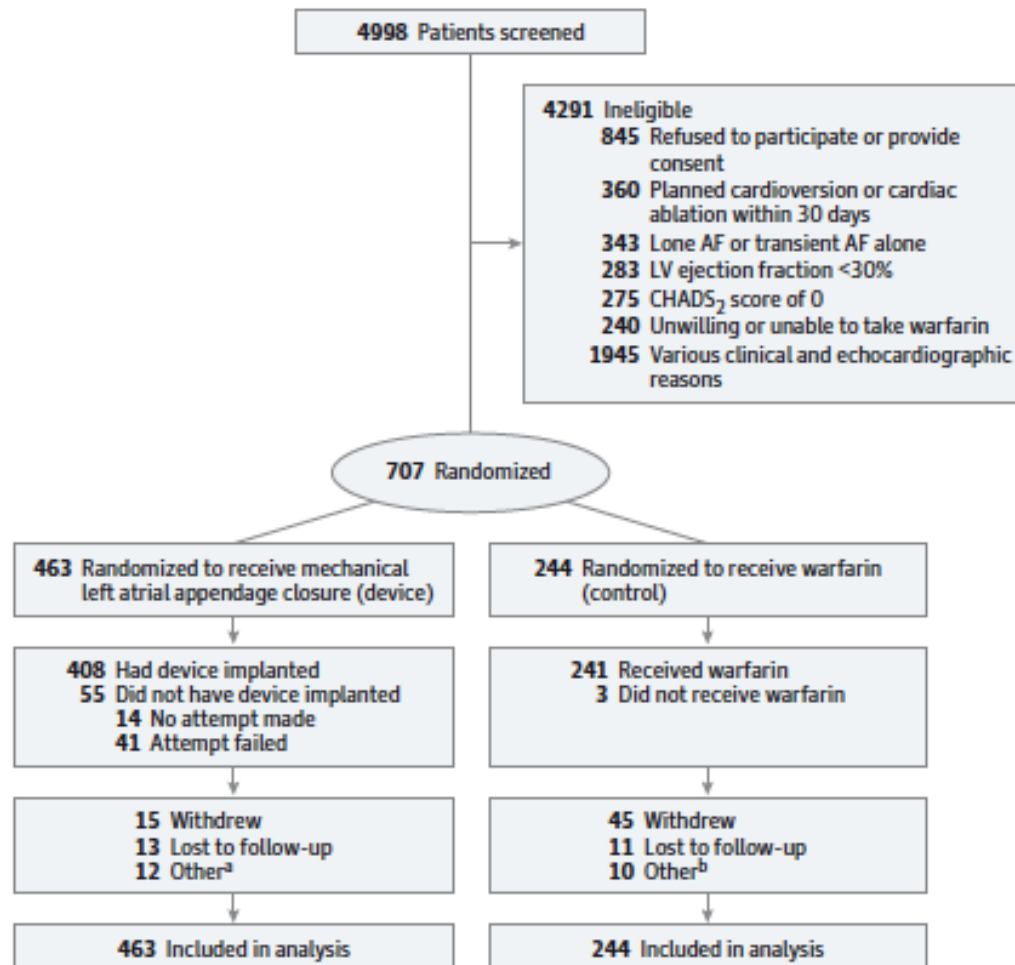
Location of Thrombus in Non-Rheumatic AF



Cresti A et al. EuroIntervention 2019;15:e225-e230

PROTECT-AF

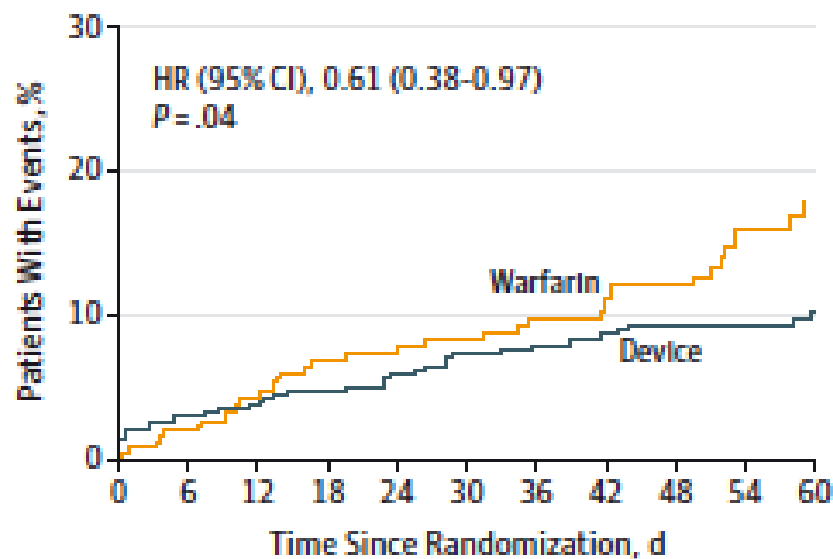
Figure 1. Patient Flow in the PROTECT AF Trial



PROTECT-AF :
Watchman vs. AVK
chez patients avec FA (chron. ou
parox.)
et CHADS₂≥1

PROTECT-AF: long terme

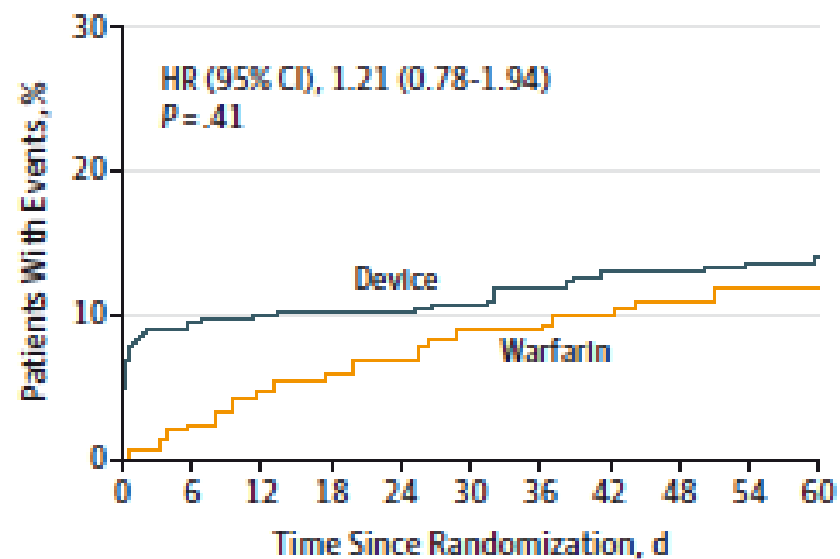
A Primary efficacy end point



No. of patients

Device	463	398	382	370	360	345	337	327	317	285	196
Warfarin	244	230	218	210	200	188	173	159	147	121	87

B Primary safety end point

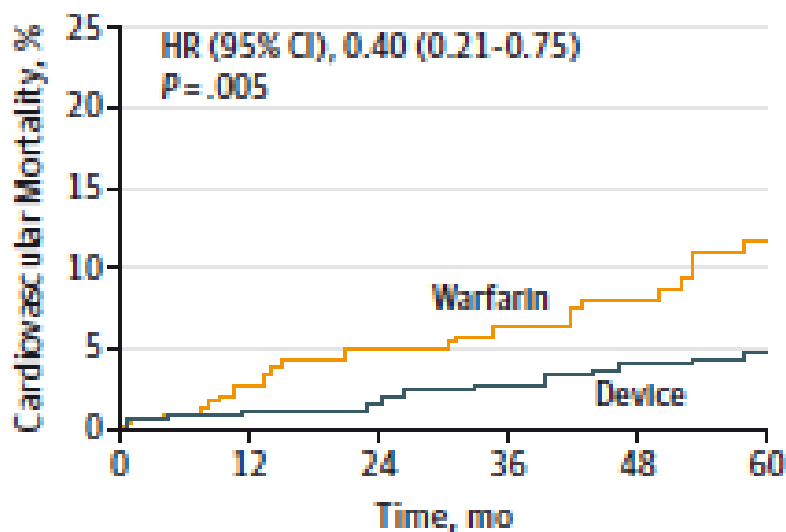


Device	463	376	364	357	353	341	332	320	310	277	190
Warfarin	244	228	214	207	195	183	169	153	139	117	86

**Non infériorité et Superiorité
du Watchman vs AVK
pour le endpoint primaire**

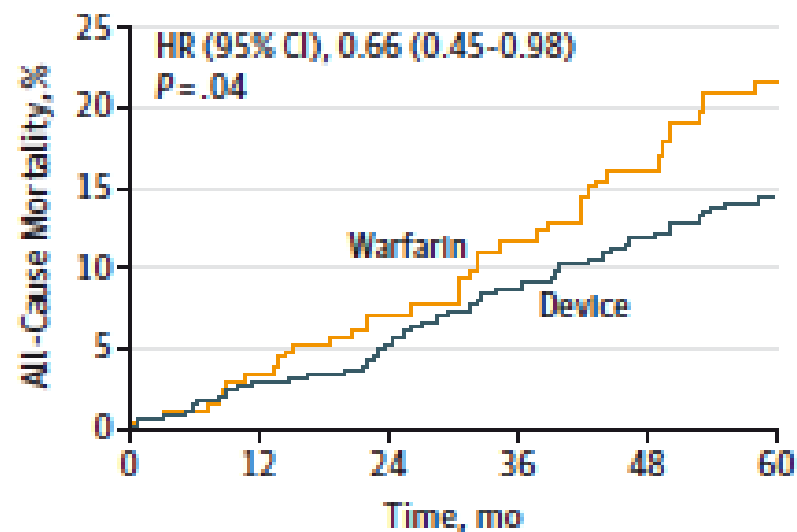
PROTECT-AF: long terme

B Cardiovascular mortality



463	389	372	351	328	165
244	222	204	176	147	69

C All-cause mortality



463	389	373	352	330	202
244	222	204	177	150	92

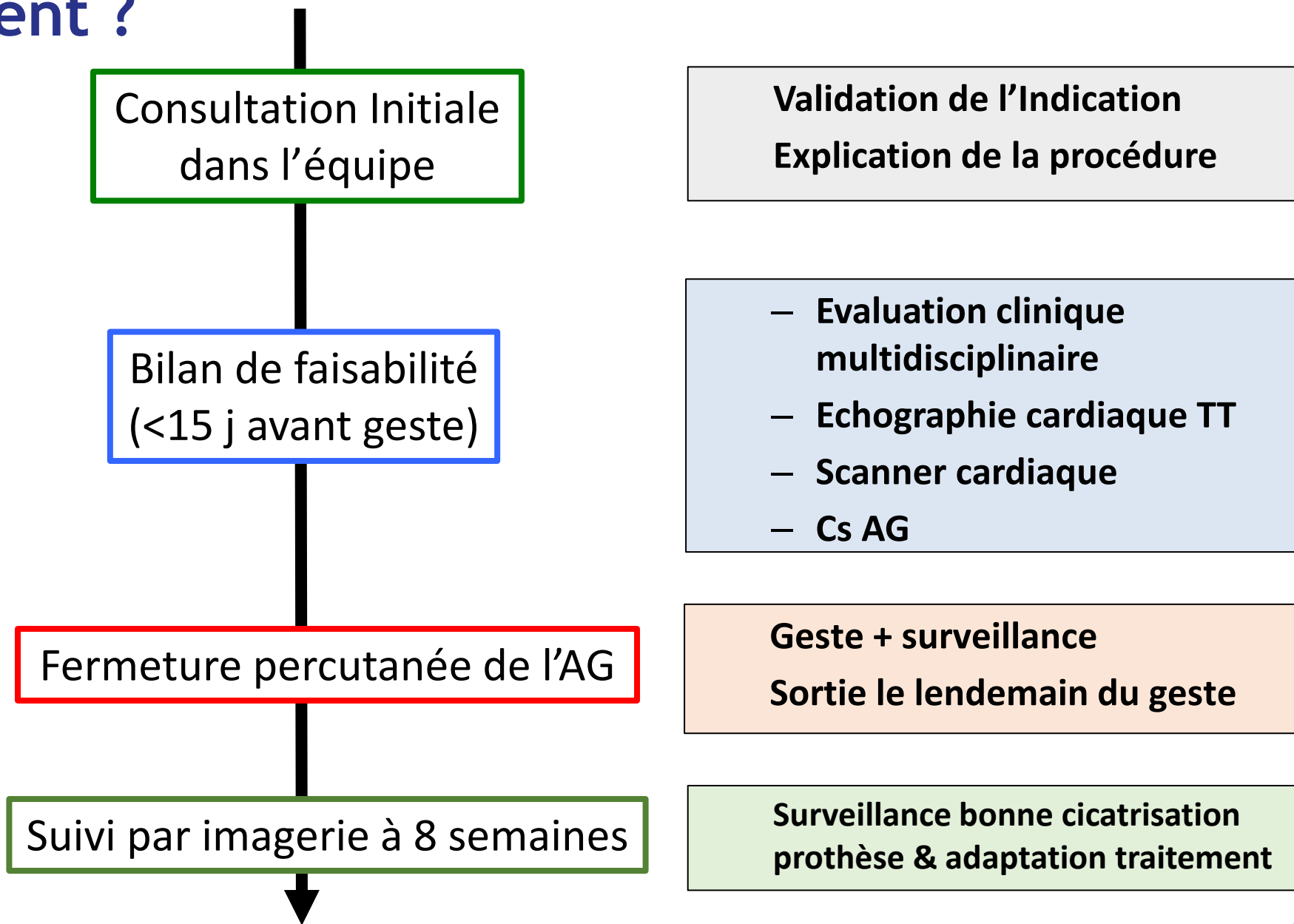
Supériorité du Watchman vs AVK pour la mortalité

Pour qui ?

HAS 2024

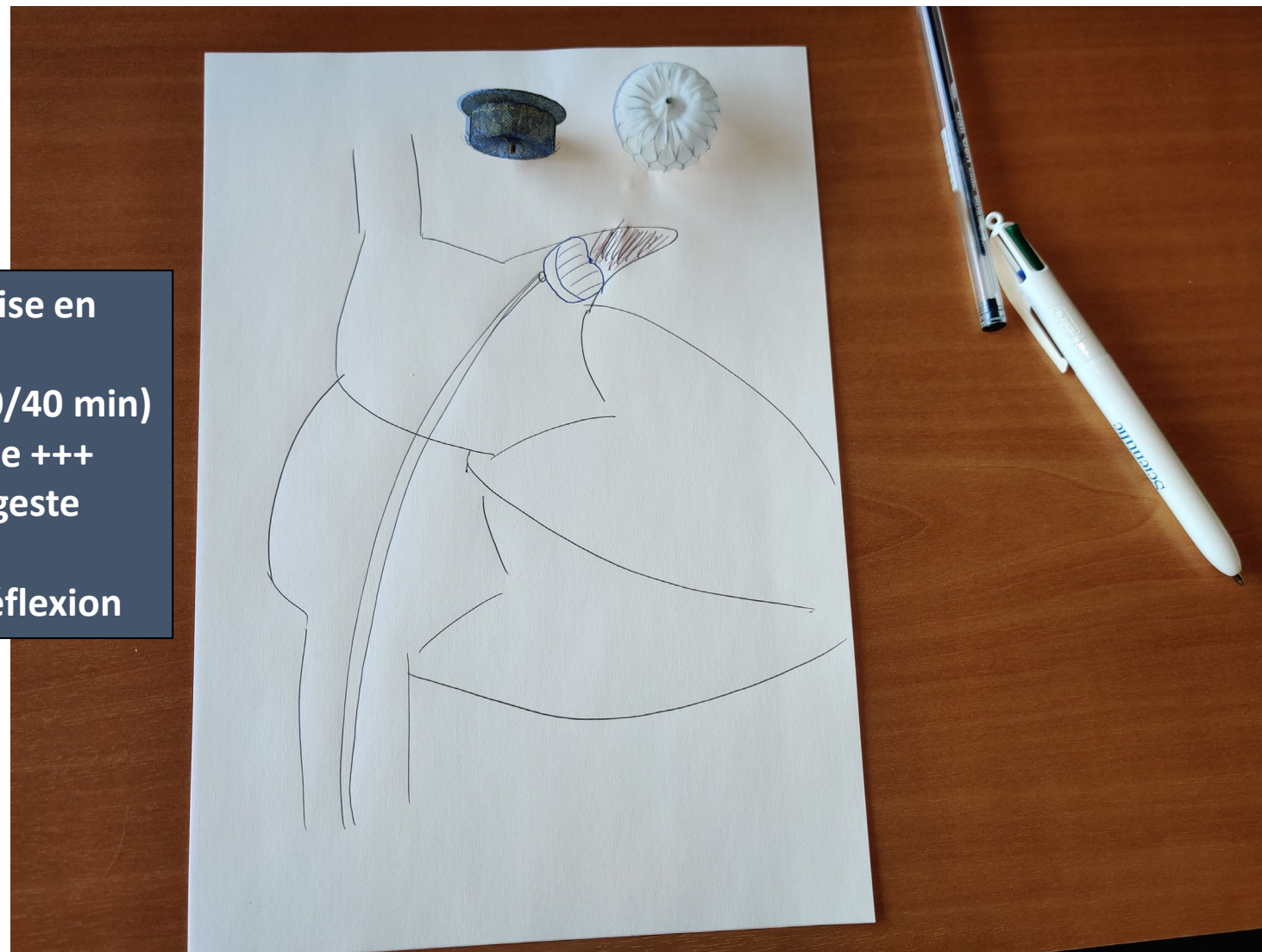
- Patients en FA non valvulaire, $CHA_2DS_2-VASC \geq 2$ et contre-indication au traitement anticoagulant (comité pluridisciplinaire).

Comment ?



Explication de la procédure

Élément crucial de la prise en charge
Consultation longue (30/40 min)
En présence de la famille +++
Expliquer le rationnel/ geste /suites
Laisser le temps de la réflexion



Indication / Bilan Clinique Préalable

Indication:

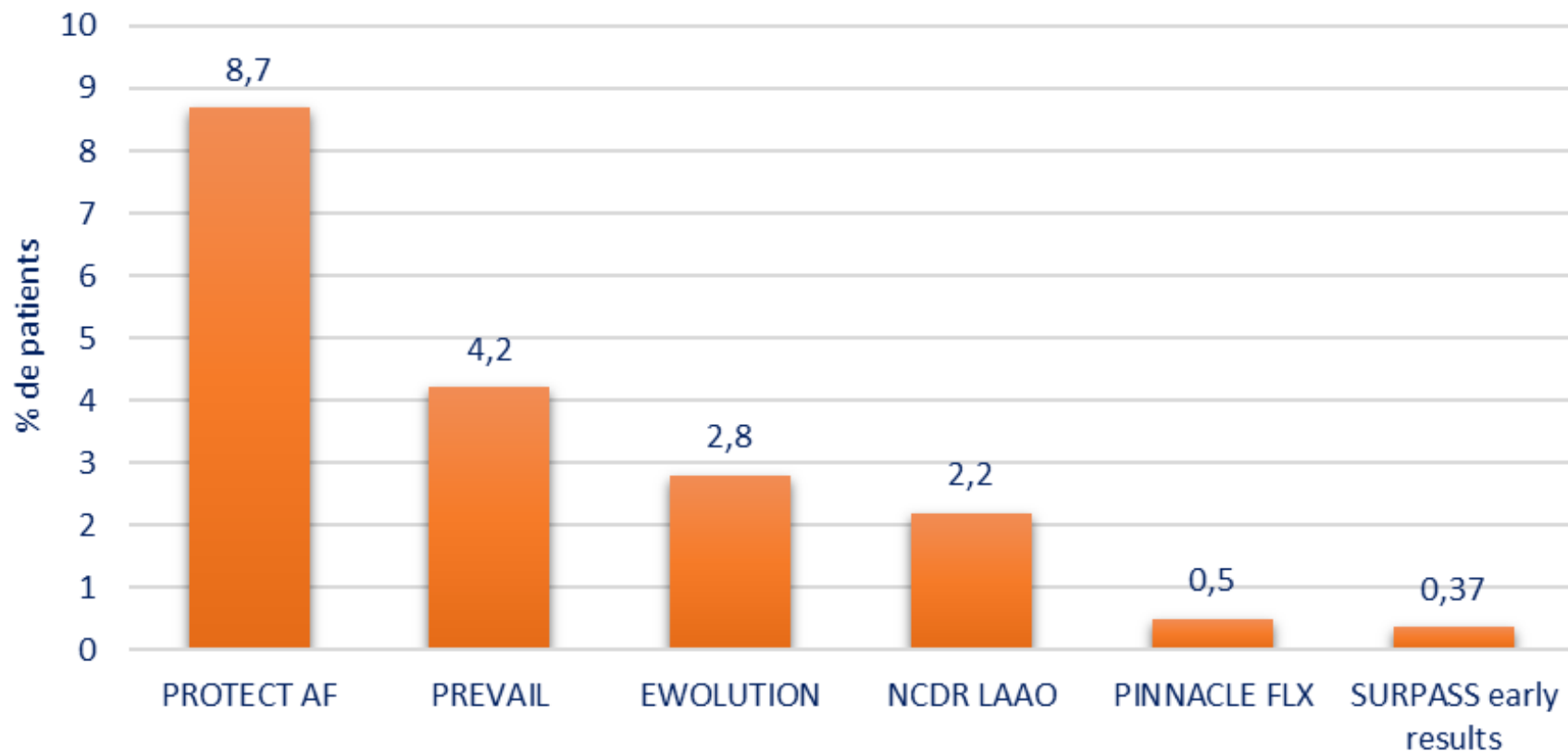
Portée de façon collégiale par une équipe mixte cardio/ non-cardiologique:

- FA à risque embolique ($CHAD_2S-VASC_2 \geq 2$)
- Contre indication aux ACO

• Contre-Indication:

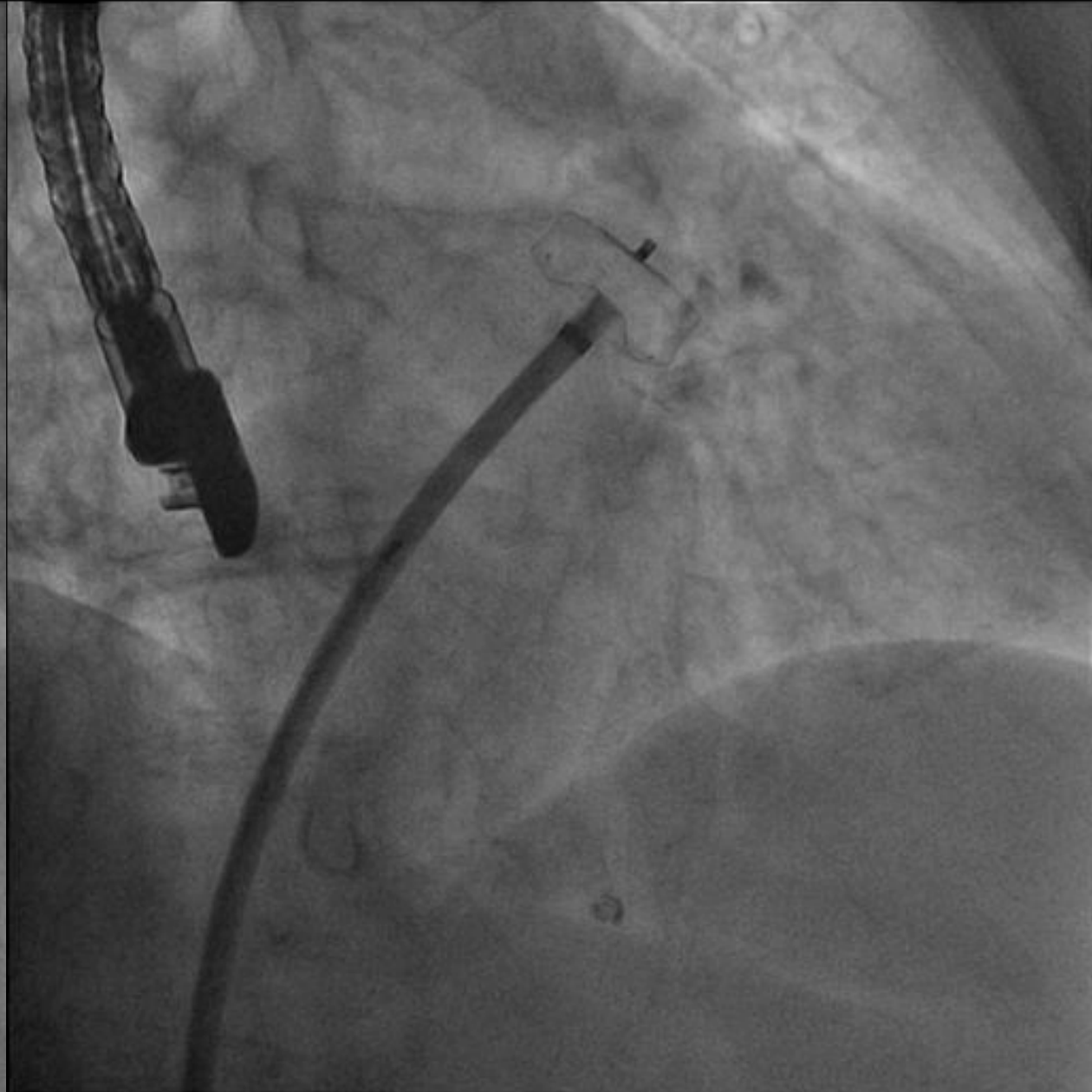
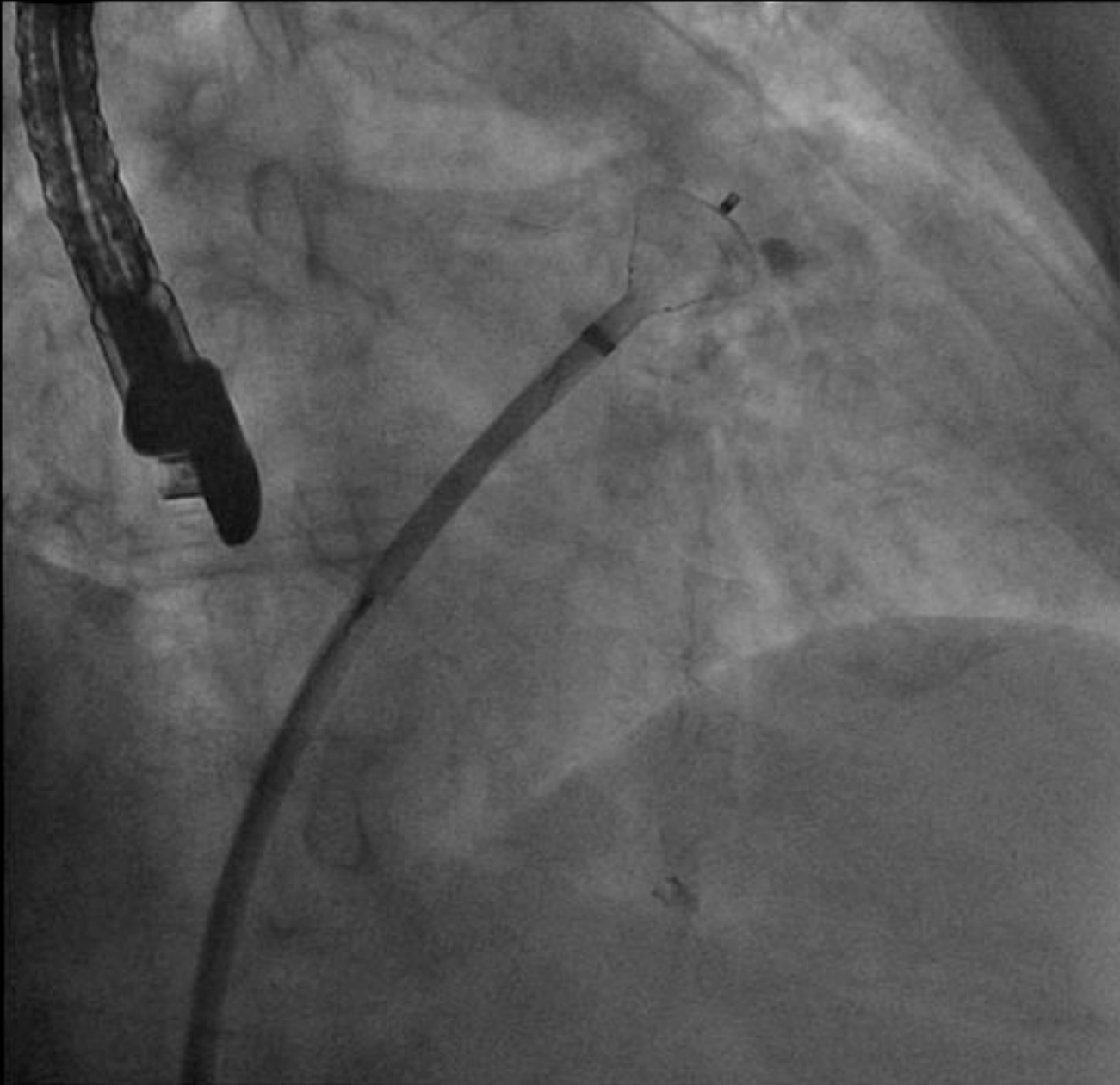
- AG trop petit ou trop grand
- (FA valvulaire)
- (Thrombus dans l'AG)

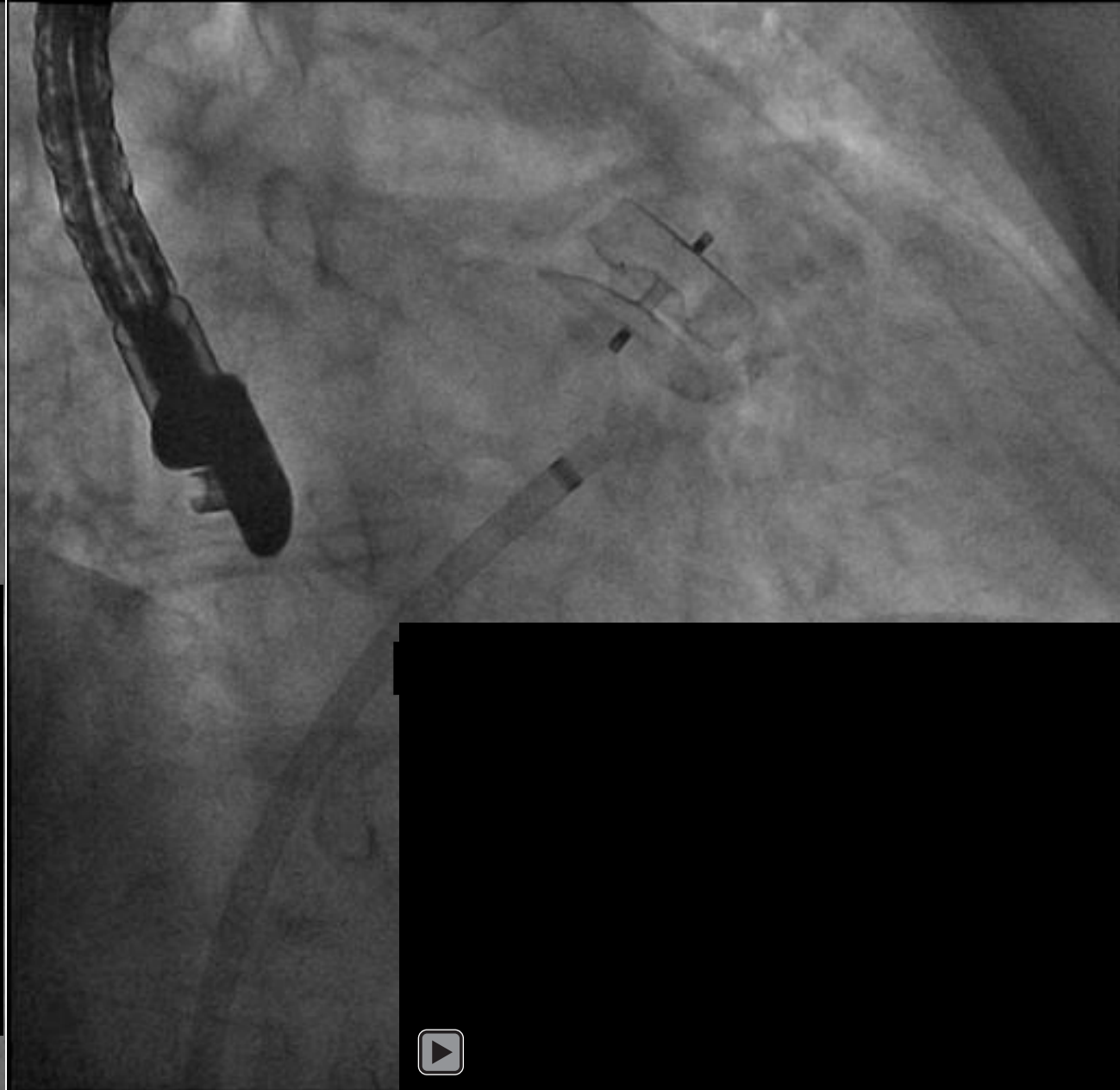
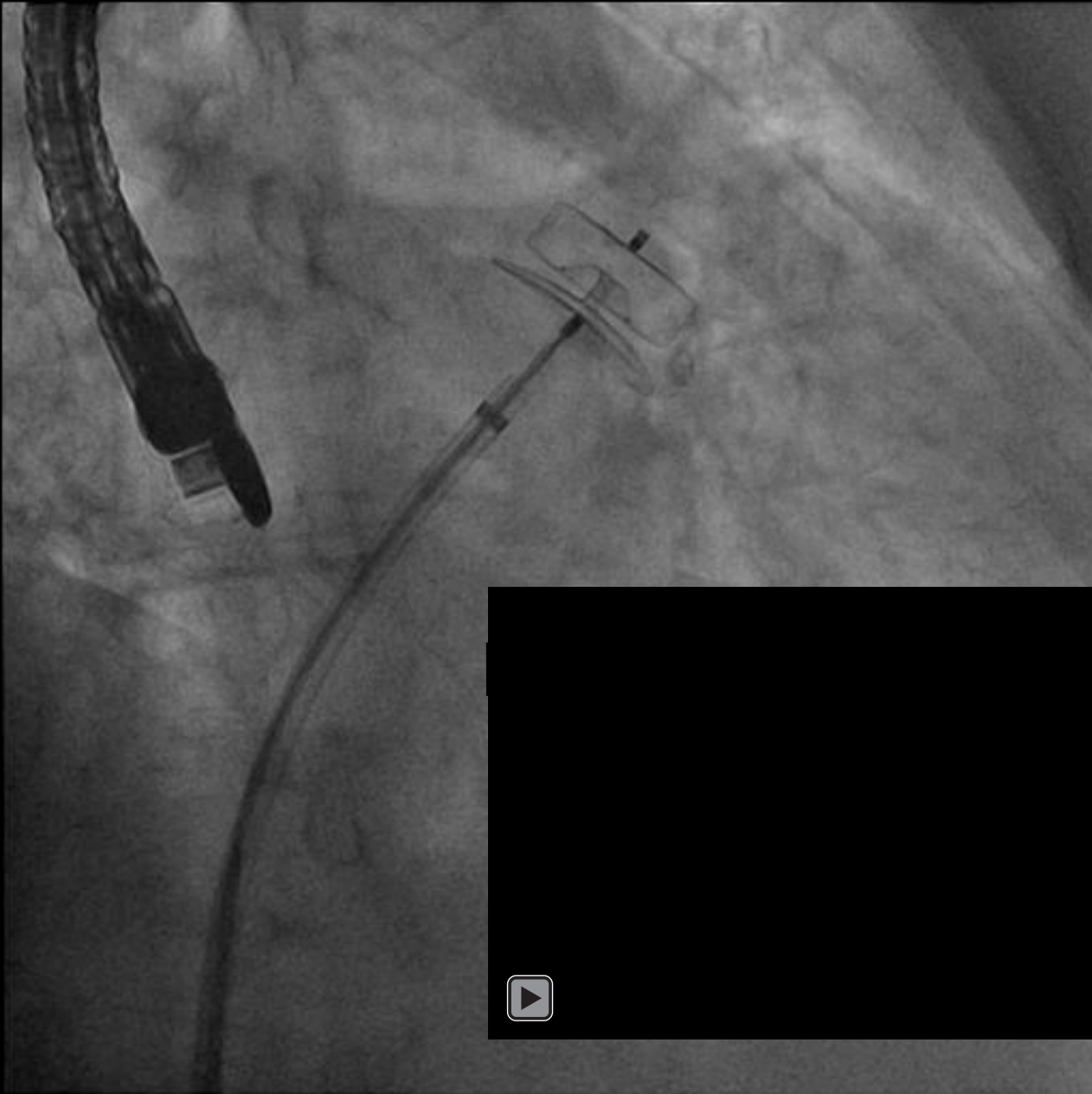
Incidence d'évènements indésirables à 7 jours

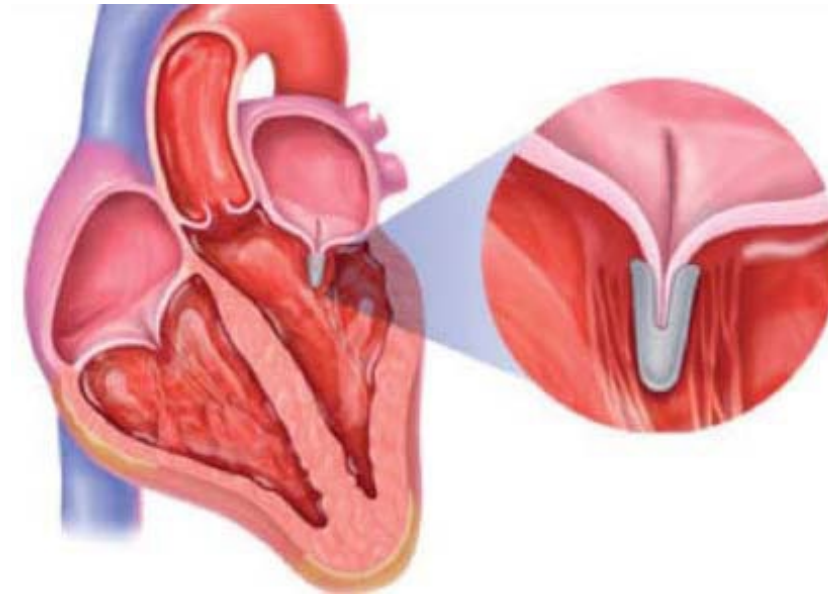
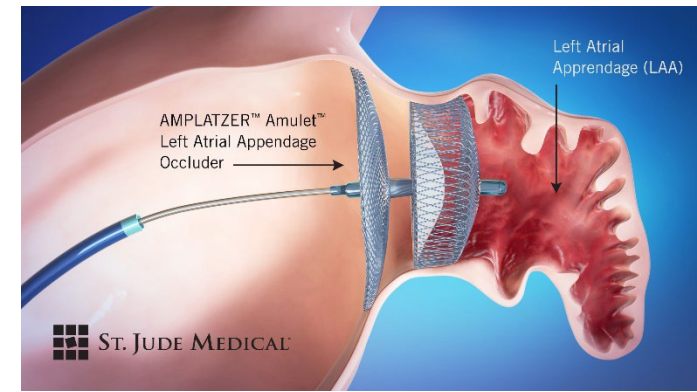
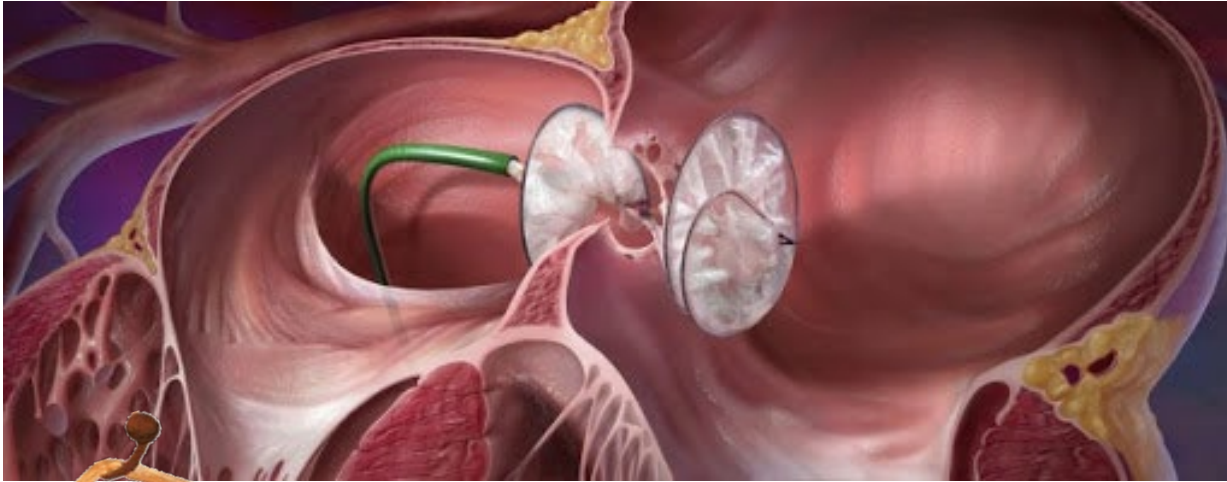


Conclusion

**Procédure simple et efficace pour
reduire le risque d'AVC et
d'hémorragie chez des patient en
ACFA contre indiqués à un trt
anticoagulant**







On ferme !

0682666762

s.armero@hopital-europeen.fr